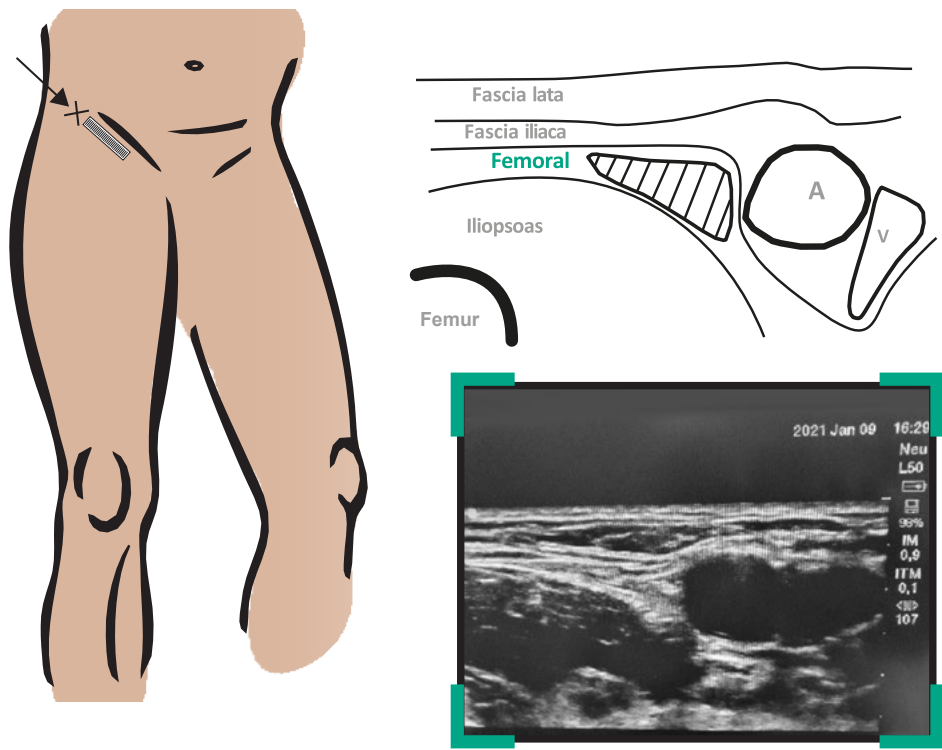


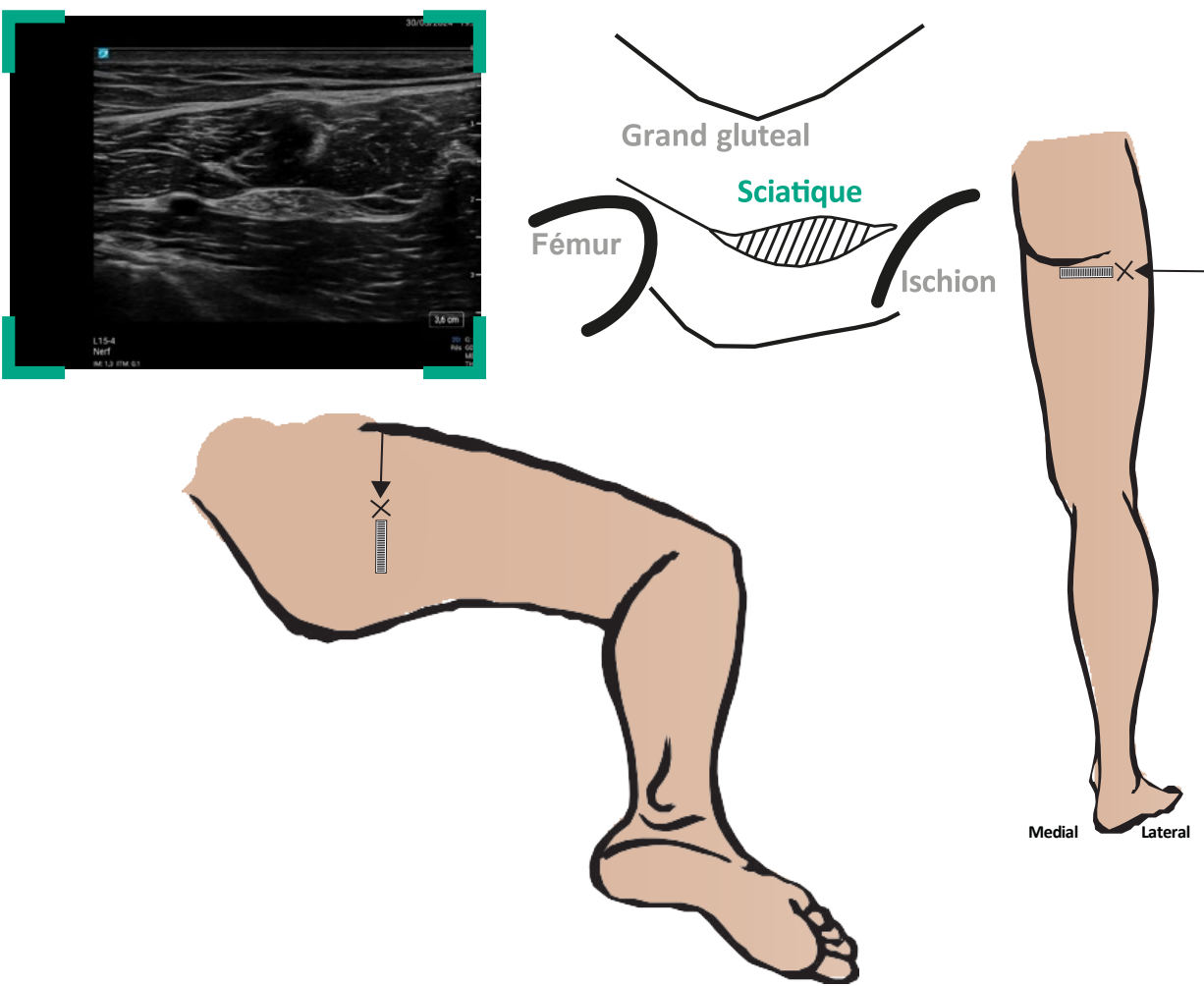
Principaux blocs nerveux échoguidés

Membre inférieur

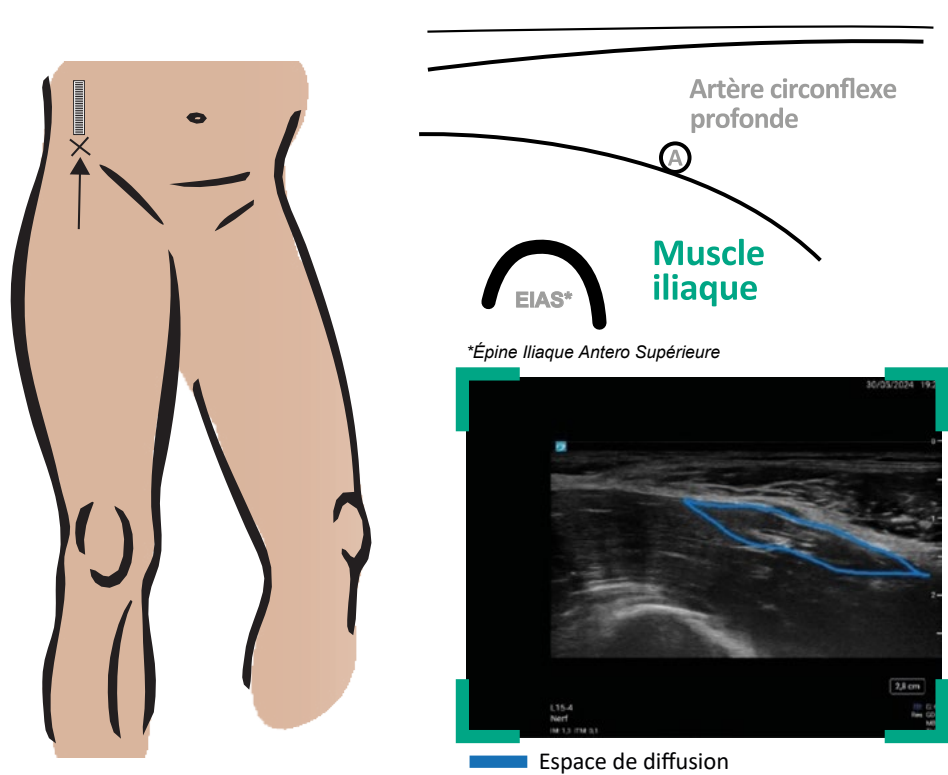
NERF FÉMORAL (NIVEAU DÉBUTANT)



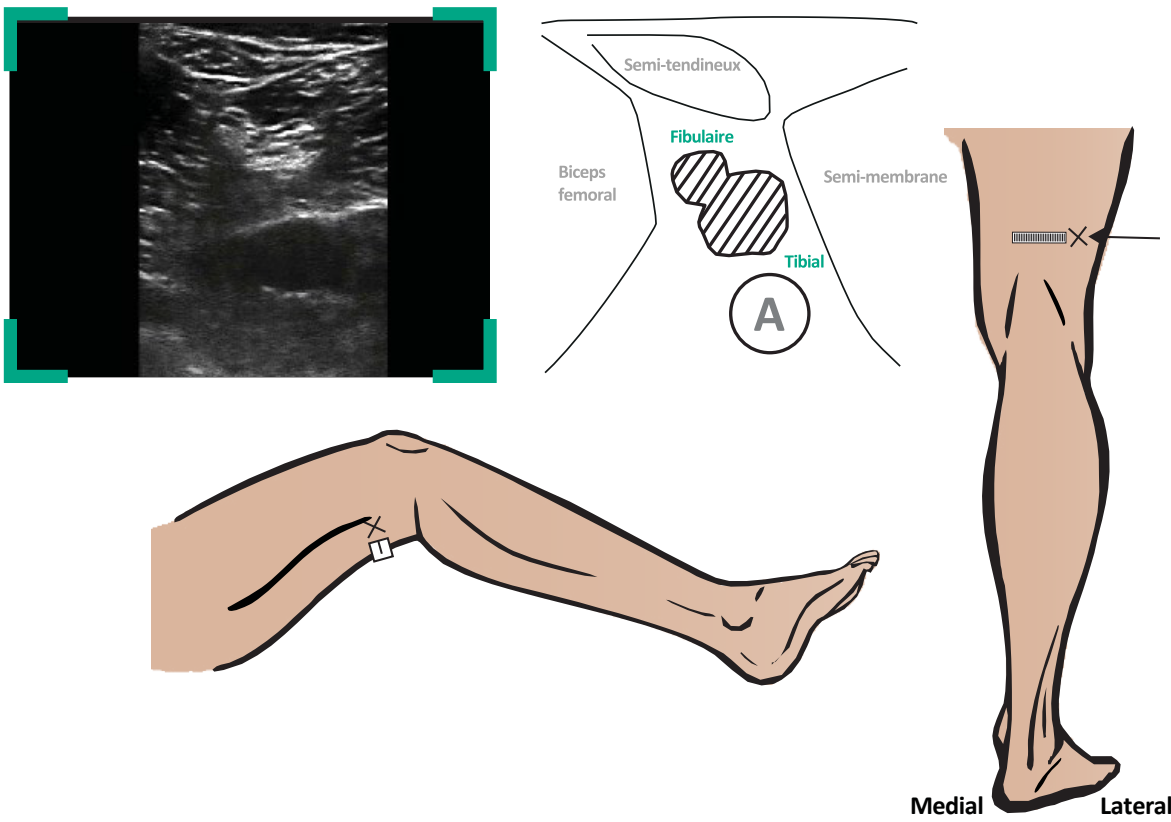
NERF SCIATIQUE AU NIVEAU DE LA FESSE, VOIE SUB GLUTÉALE (NIVEAU DÉBUTANT)



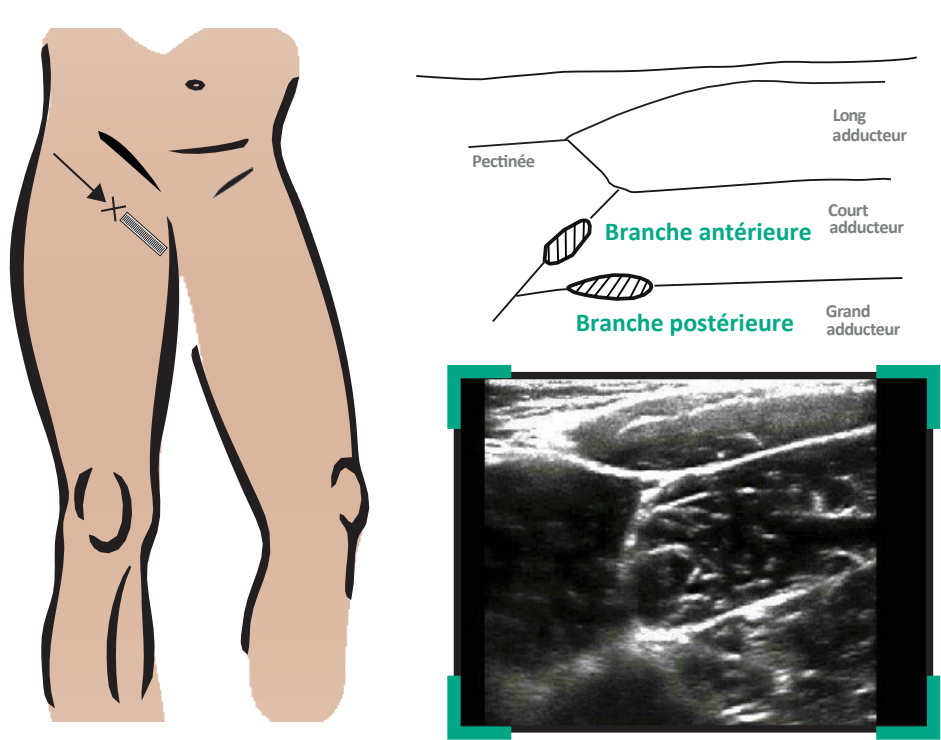
ILIO FASCIAL PAR VOIE SUPRA INGUINALE (NIVEAU INTERMÉDIAIRE)



NERF SCIATIQUE AU NIVEAU POPLITÉE (NIVEAU DÉBUTANT)



BONUS : NERF OBTURATEUR (NIVEAU AVANCÉ)



Programme soutenu par :



APPROUVÉ PAR
L'ESRA



Légendes

- ✕ Point de ponction
- ➔ Orientation de l'aiguille
- ▮ Sonde échographique
- ▨ Nerf

Le présent document, son contenu, et notamment les données institutionnelles, les informations, les marques et les logos qui y sont mentionnés sont la propriété exclusive de ADRALE. Toute représentation et/ou reproduction, partielle ou totale, de ce document et de son contenu, sans l'accord exprès et préalable du Dr Xavier Raingeval, est strictement interdite et constitue une infraction aux droits de propriété intellectuelle du Dr Xavier Raingeval. Document réservé aux professionnels de santé.